



临床真菌学常见真菌图谱

内容仅供参考

公司简介

德州国科医疗科技有限公司是一家集研发、生产、销售、服务、应用为一体的创新科技公司。公司位于山东省德州市京津冀鲁新旧动能转换国家级示范区，地理位置优越，交通便利。公司现主要研发产品有实验室检验科仪器及配套试剂、真菌荧光检测试剂、各染色液等系列产品。

公司严格按照ISO9001-2000和ISO13485-2016质量管理体系标准建立了从产品研发、设计、生产、销售、服务的全过程。

我们的科研团队成员拥有多年的医疗行业技术背景，学术及研发能力经验丰富，资历资深。我们团队是由一群能够责任共担，愿为共同的创业目标而奋斗的成员组成。

公司注重总体发展战略，短期目标与长期目标相结合，不断扩大规模，占领市场，做IVD检验分析标杆企业，努力成为世界创新医疗服务的一面旗帜。乘风破浪，坚韧成长，争先锋企业，创民族品牌，德州国科医疗科技有限公司愿与有梦想的人同行。

公司承诺：以质量谋生存，客户至上，诚实守信，创新共赢。

目录 CONTENTS

真菌知识点	01	白色念珠菌	13
犬小孢子菌	02	马尔尼菲蓝状菌	14
石膏样小孢子菌	03	孢子丝菌	15
须癣毛癣菌	04	毛霉菌	16
红色毛癣菌	05	曲霉菌	17
铁锈色小孢子菌	06	黑霉菌	18
皮肤其他癣菌	07	构巢霉菌	19
皮肤其他癣菌	08	烟霉菌	20
微生物	09	茄病镰刀菌和尖孢镰刀菌	21
马拉色菌01	10	尖多赛多孢菌	22
马拉色菌02	11	多育赛多孢菌和波氏赛多孢菌	23
马拉色菌03	12	内容说明	24

真菌知识点

一、真菌按形态分类：

1、单细胞个体（孢子）：

酵母菌：如新生隐球菌，以出芽方式繁殖，不形成真假菌丝；

酵母样菌：如念珠菌属，以出芽形成芽管，形成假菌丝。

2、多细胞真菌

由菌丝+孢子组成。

如：曲霉、毛霉、青霉、皮肤癣菌等。各种霉菌的菌丝和孢子形态不同，是鉴别真菌的重要标志。

3、注意点：真菌丝两边平行，粗细均匀；假菌丝为一列孢子连接成菌丝状，连接处有凹痕（如藕节样）

二、其他知识点：

1、真菌临床上分浅部真菌病和深部真菌病两大类。

头癣	主要致病菌：紫色毛癣菌、断发毛癣菌、犬小孢子菌、许兰毛癣菌、铁锈色小孢子菌
体股癣	主要致病菌：红色毛癣菌、须癣毛癣菌、犬小孢子菌、紫色毛癣菌
手足癣	主要致病菌：红色毛癣菌、絮状表皮癣菌、须癣毛癣菌
甲真菌	主要致病菌：酵母菌（念珠菌）、红色毛癣菌、须癣毛癣菌、絮状表皮癣菌

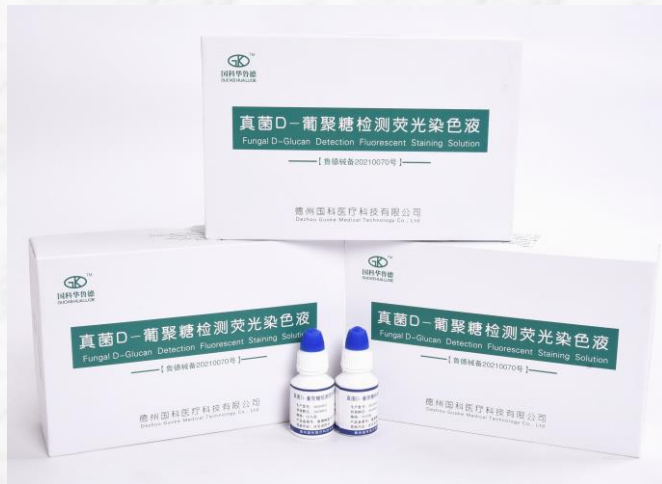
深部真菌病：包括皮下组织真菌病和系统性真菌病。引起皮肤、皮下组织及内脏器官的感染，常见的有念珠菌病、孢子丝菌病、着色真菌病、隐球菌病等，发病较少，但对人体损害较大，甚者危及生命。

2、真菌荧光染色

真菌孢子：形态多样化，有圆形、卵圆形、梨形、镰刀形、纺锤形、棒形等等，出芽、散在或成团分布。荧光染色后，孢子外壁发亮蓝白色荧光，孢子内部荧光强弱不等。

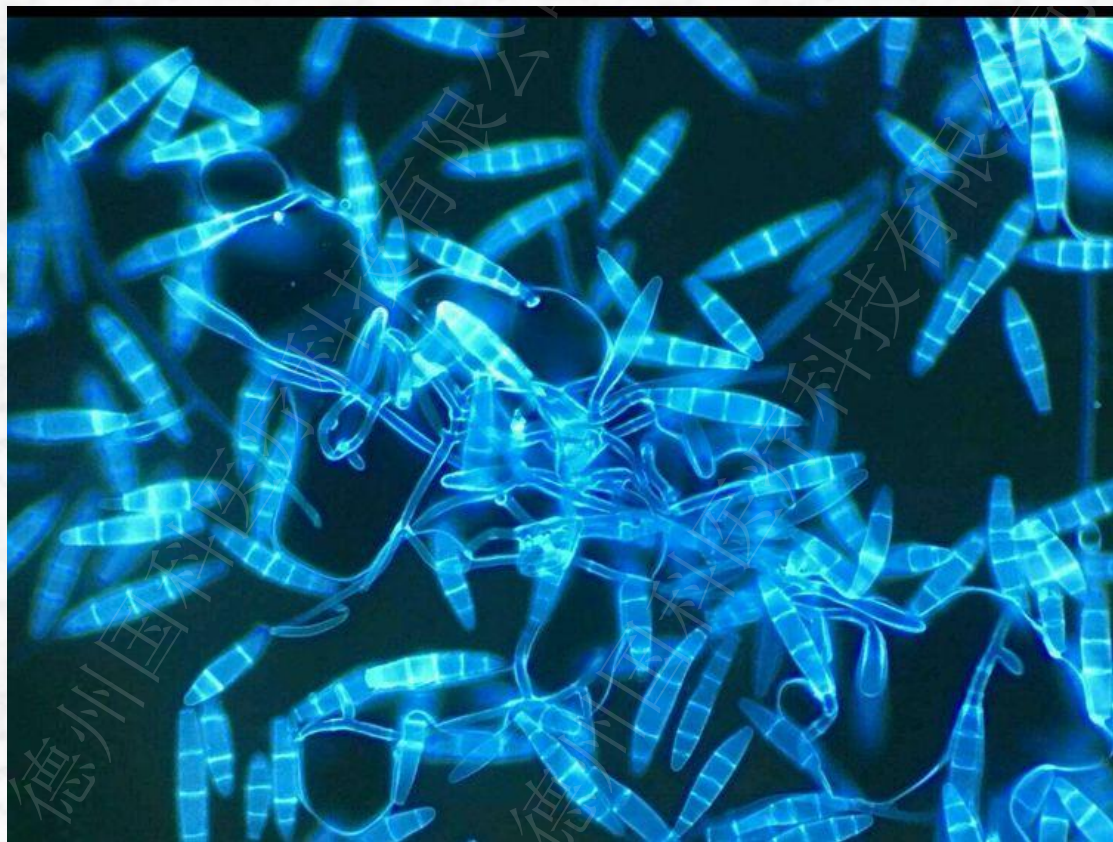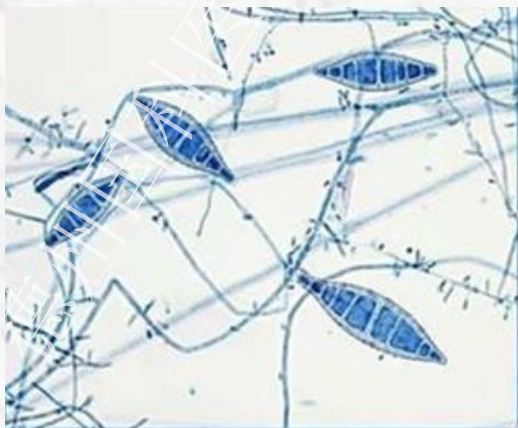
真菌菌丝：呈细小管状结构，有隔膜或无隔膜，有分枝或无分枝。菌丝分真菌丝和假菌丝，真菌丝两边平行、粗细均匀；假菌丝是一系列芽孢连接成菌丝状，连接处有凹痕。荧光染色后，菌丝外壁和隔膜发亮蓝白色荧光，菌丝内部荧光强弱不等。

纤维杂质：呈宽条带状或细丝状、平面结构、无定型，类似真菌菌丝，但体积比一般菌丝大数倍、无管状结构、无隔膜，通体发均匀的强亮光。



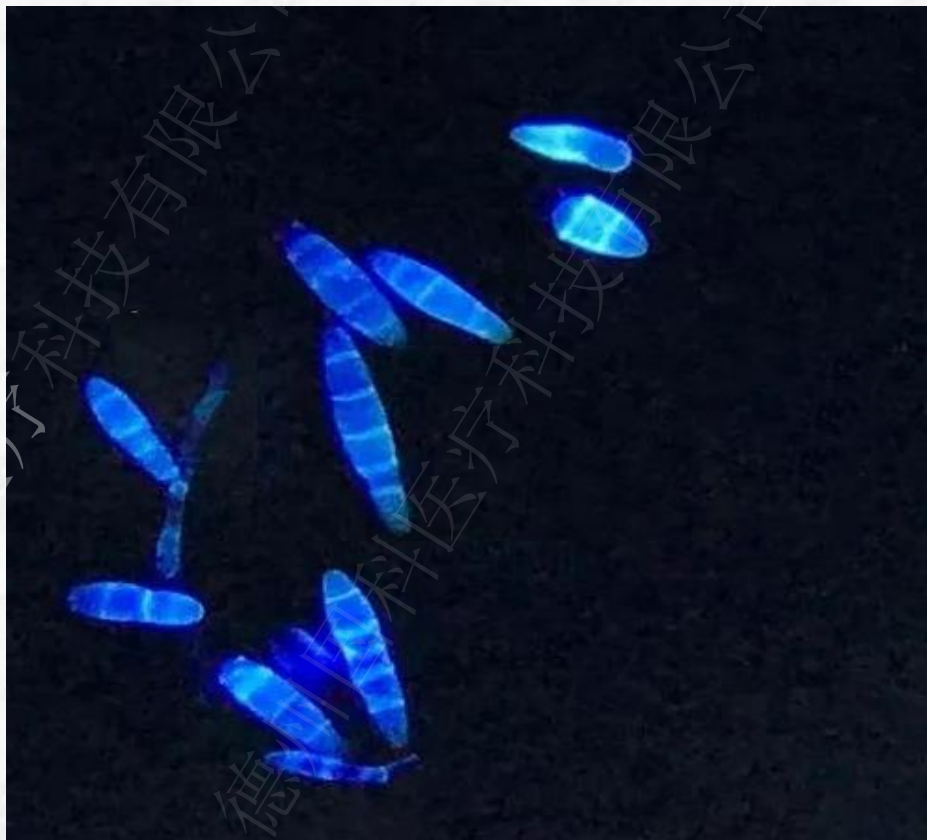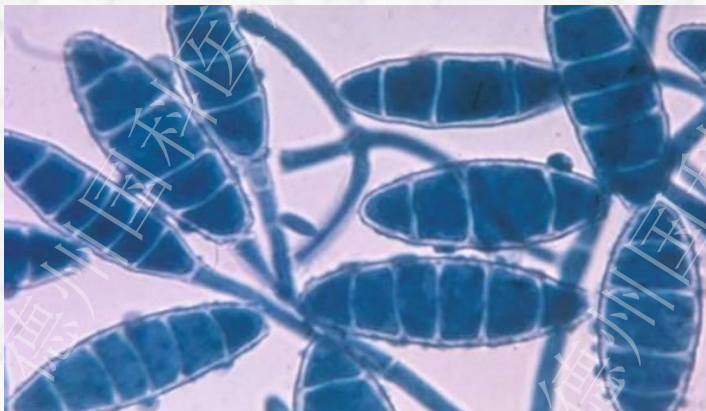1、犬小孢子菌

镜检：可见多数大分生孢子，呈纺锤状，壁厚粗糙带刺，有6个及以上的隔，顶端尖细像犬牙。



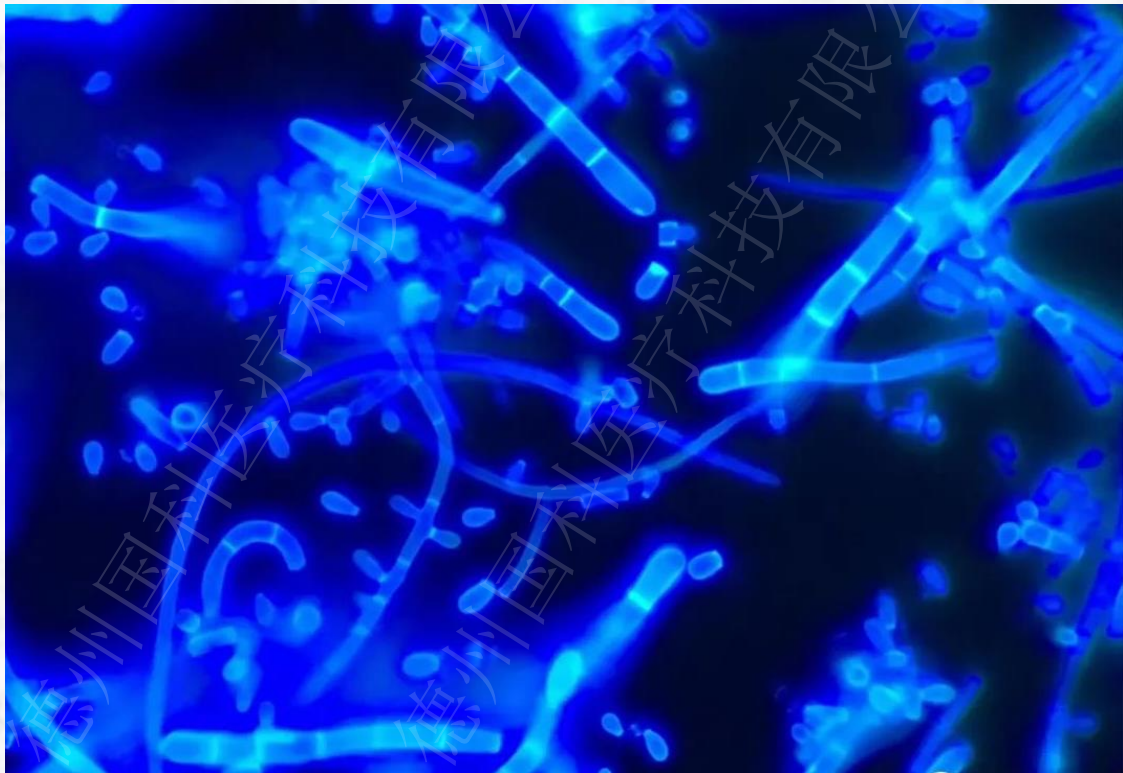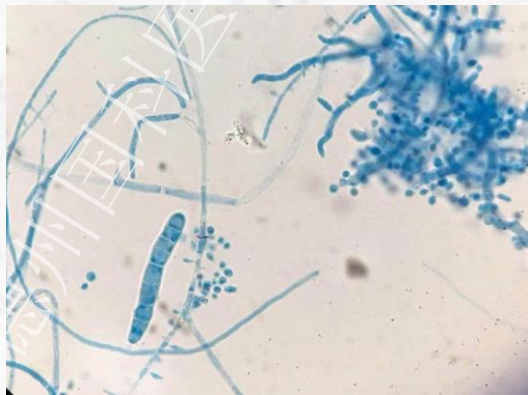2、石膏样小孢子菌

镜检：可见较多纺锤形大分生孢子，有2~6个分隔，壁薄光滑或有刺，顶端圆顿。



3、须癣毛癣菌

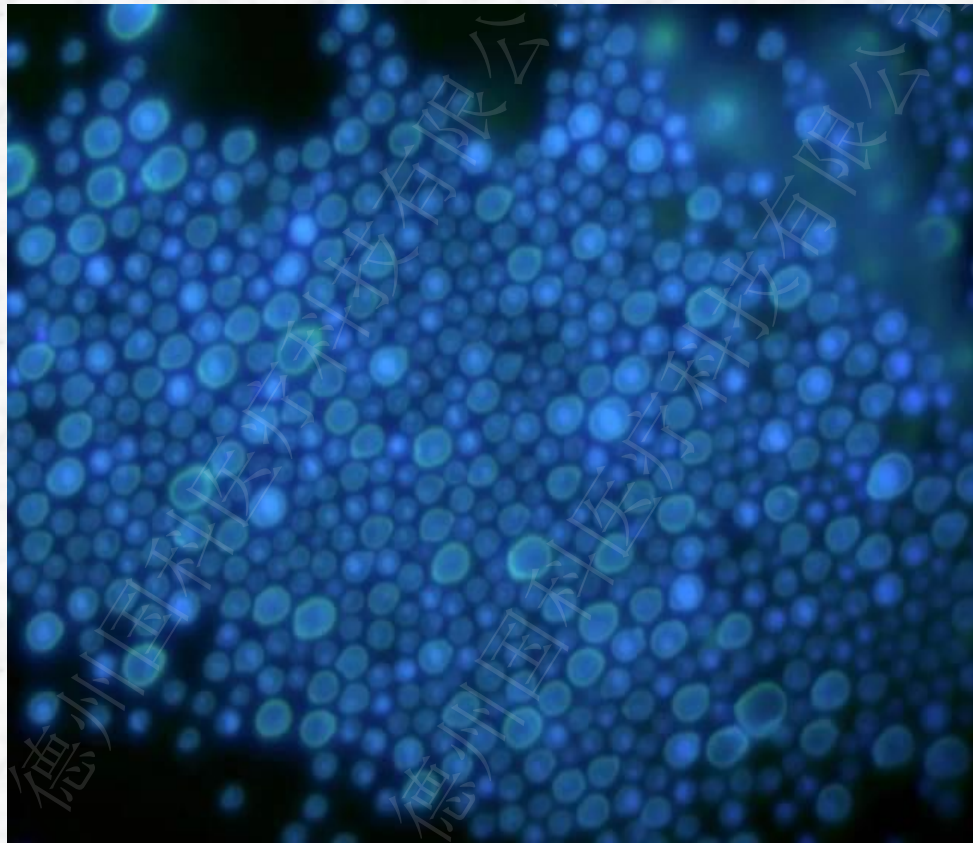
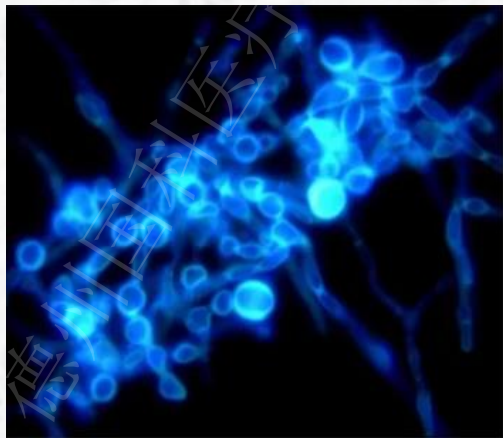
镜检：大分生孢子多呈棒形或腊肠形，壁薄，有2~8个分隔，分隔处常变窄。小分生孢子丰富，呈圆形或椭圆形，常见螺旋状菌丝。



4、红色毛癣菌

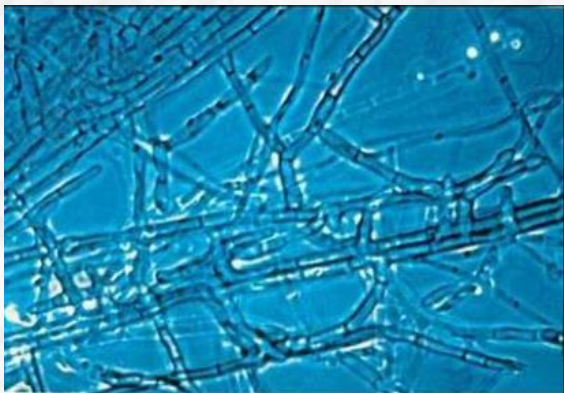
镜检：小分生孢子像泪滴样，沿菌丝孤立、或集簇，可见结节菌丝或球拍状菌丝。

大分生孢子像铅笔、香烟，有3~10个分隔，大分生孢子通常缺乏。




5、铁锈色小孢子菌

镜检：菌丝较粗不规则，菌丝变形或直，有重要的竹样分隔，菌丝体较粗，多呈45度，一点上可生3~4支，有球拍状菌丝及梳状体。日久可有大量的厚壁孢子，缺乏典型的大小分生孢子。



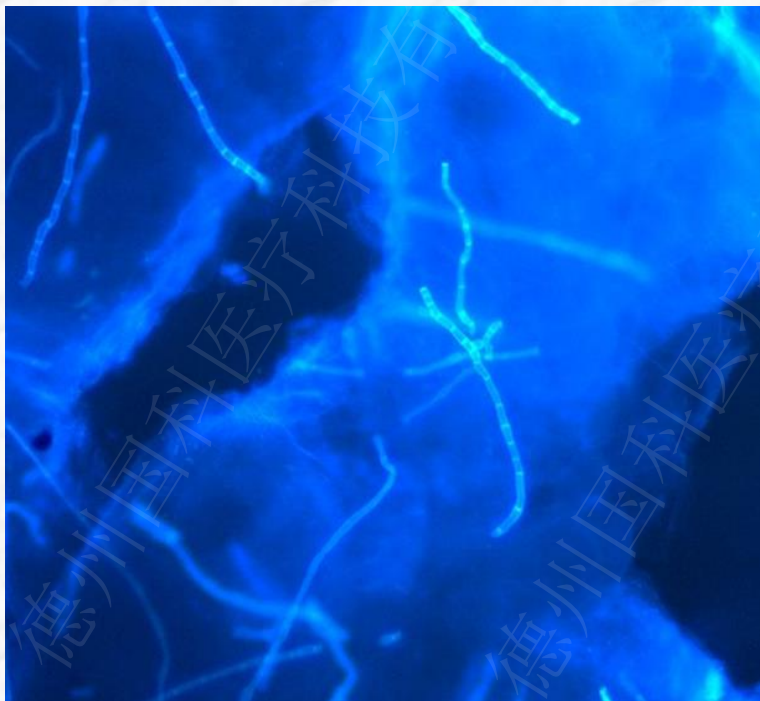
6、皮肤其他霉菌



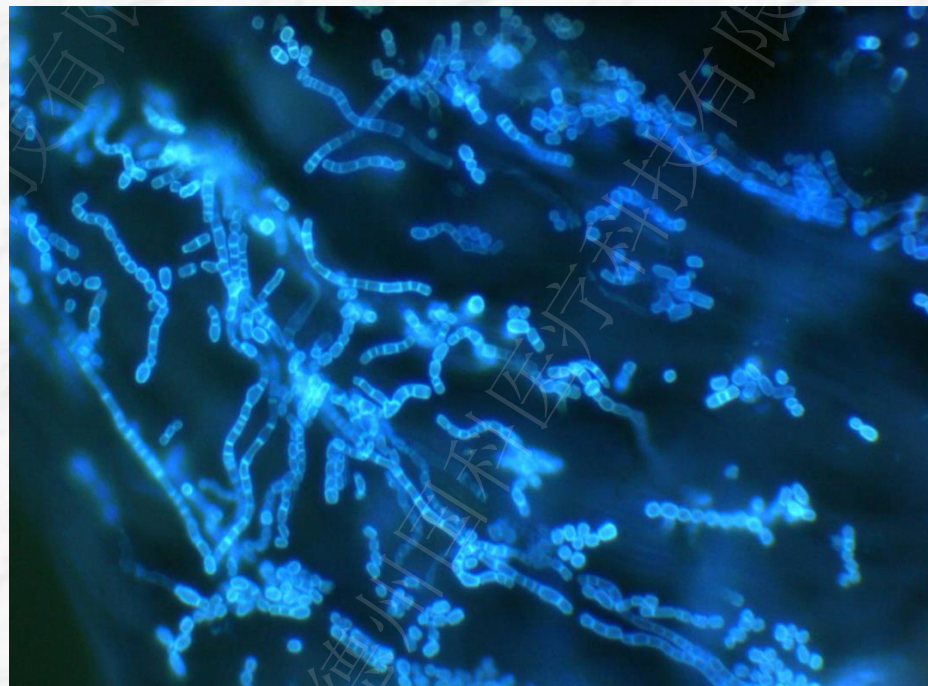
股癣



甲癣



手足癣

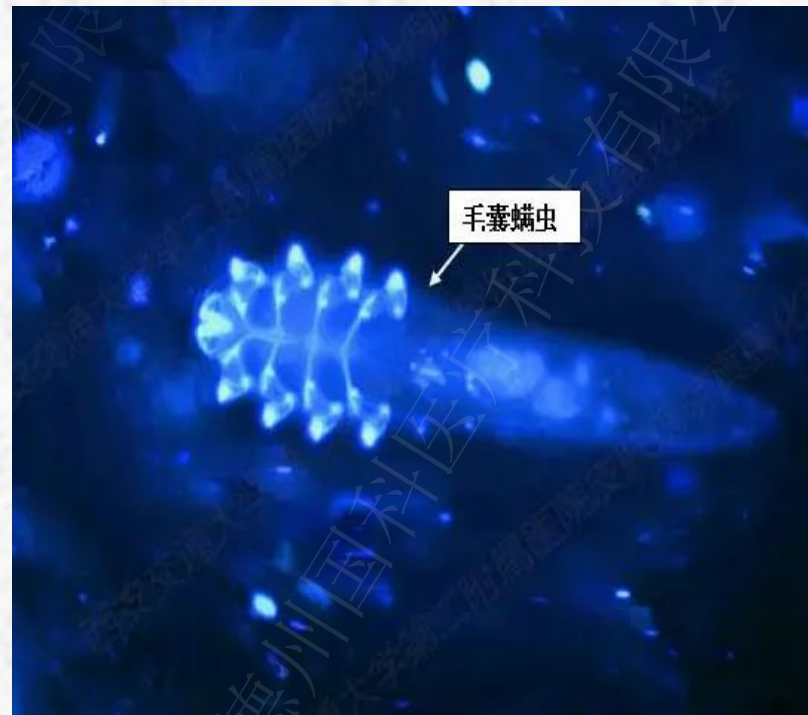


体癣

7、微生物



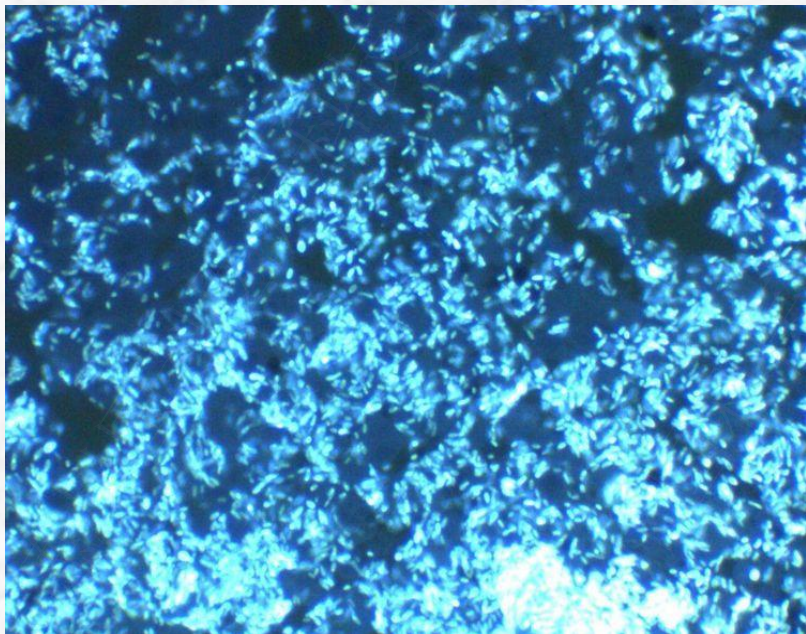
疥虫




毛囊螨虫

8、马拉色菌-01

镜检：马拉色菌感染引起的花斑糠疹，马拉色菌菌丝短粗，镜下可见球拍状、手雷状或花生状马拉色菌孢子，和香蕉状、短棒状菌丝。




糠秕孢子菌-毛囊炎



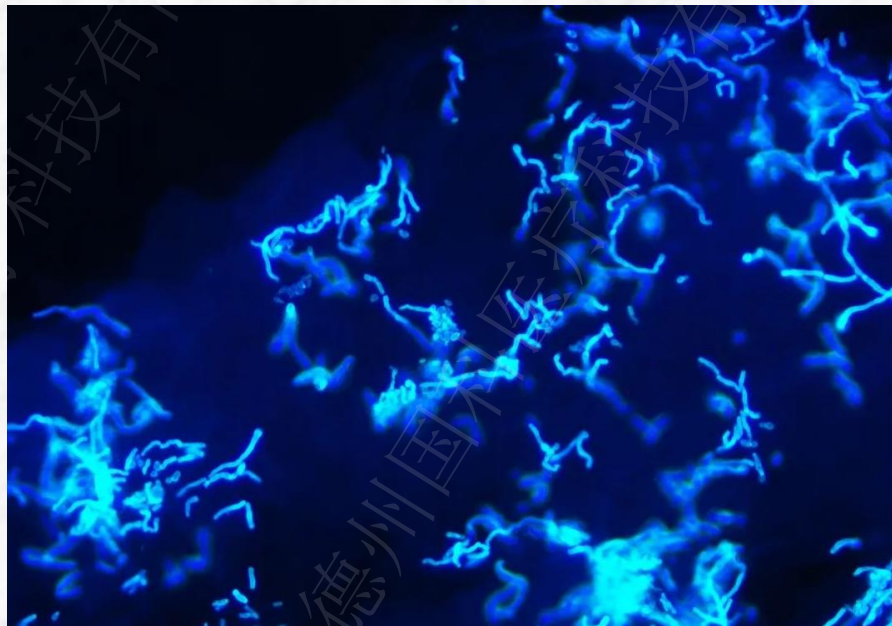
糠秕孢子菌-毛囊炎

9、马拉色菌-02

镜检：马拉色菌感染引起的花斑糠疹，马拉色菌菌丝短粗，镜下可见球拍状、手雷状或花生状马拉色菌孢子，和香蕉状、短棒状菌丝。



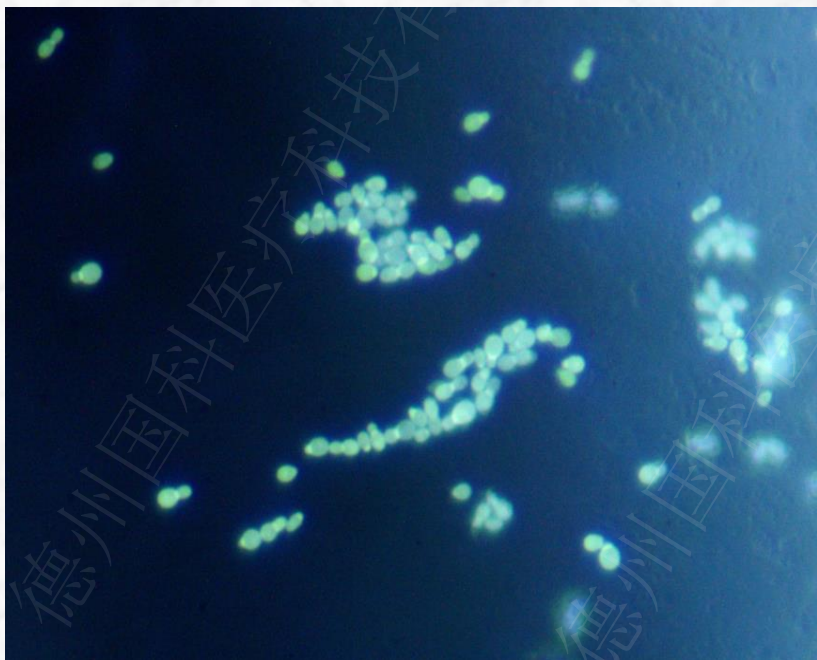
马拉色菌



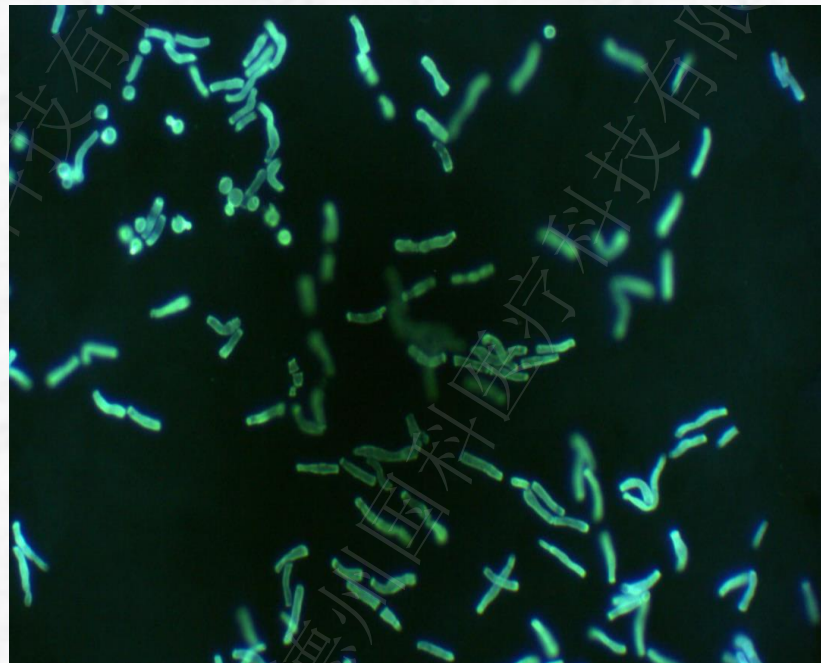
马拉色菌

10、马拉色菌-03

镜检：马拉色菌感染引起的花斑糠疹，马拉色菌菌丝短粗，镜下可见球拍状、手雷状或花生状马拉色菌孢子，和香蕉状、短棒状菌丝。



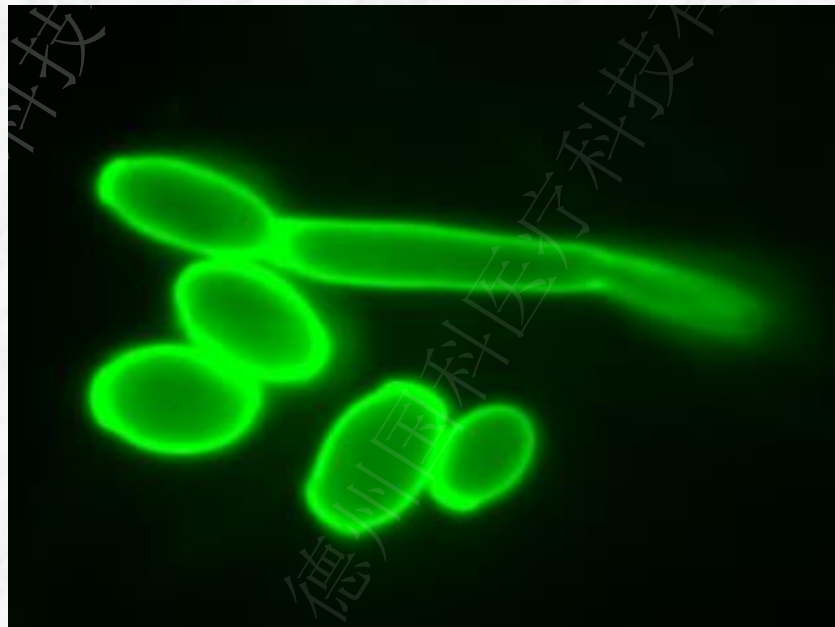
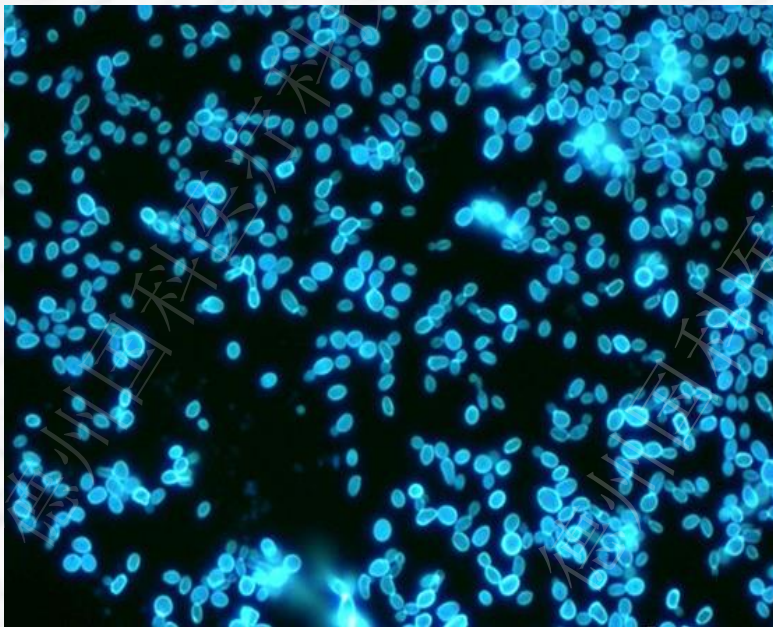
马拉色菌-头皮糠疹



马拉色菌-头皮糠疹

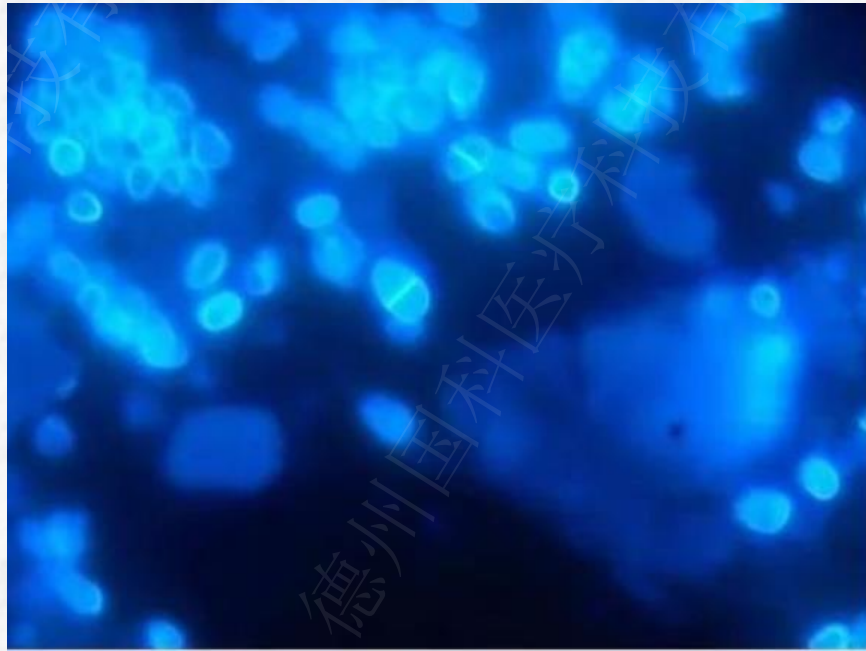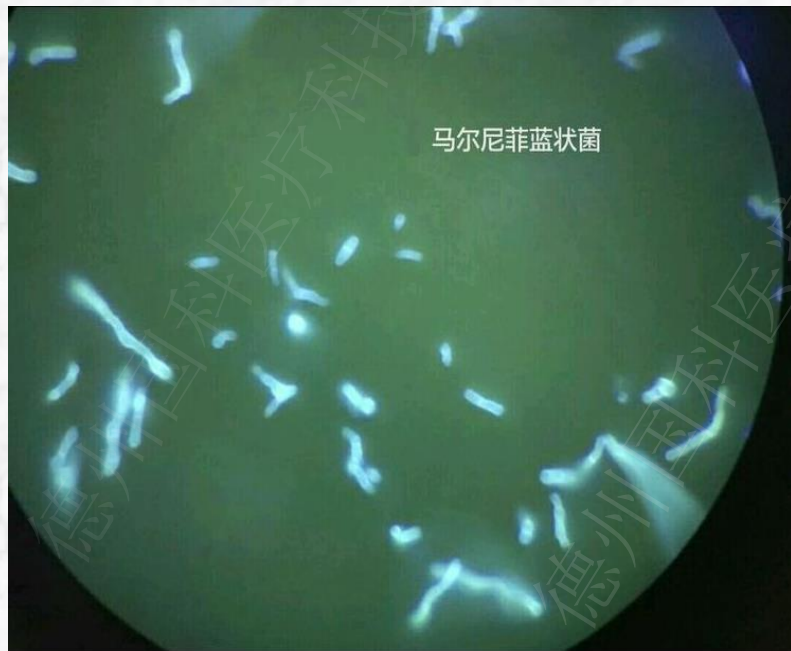11、白色念珠菌

镜检：显微镜下可见其形态像一根锡丝上穿插一串串小球形的芽孢，形态像念珠样。白色念珠菌正常情况下呈现圆形或卵圆形，假菌丝及牙管模糊。



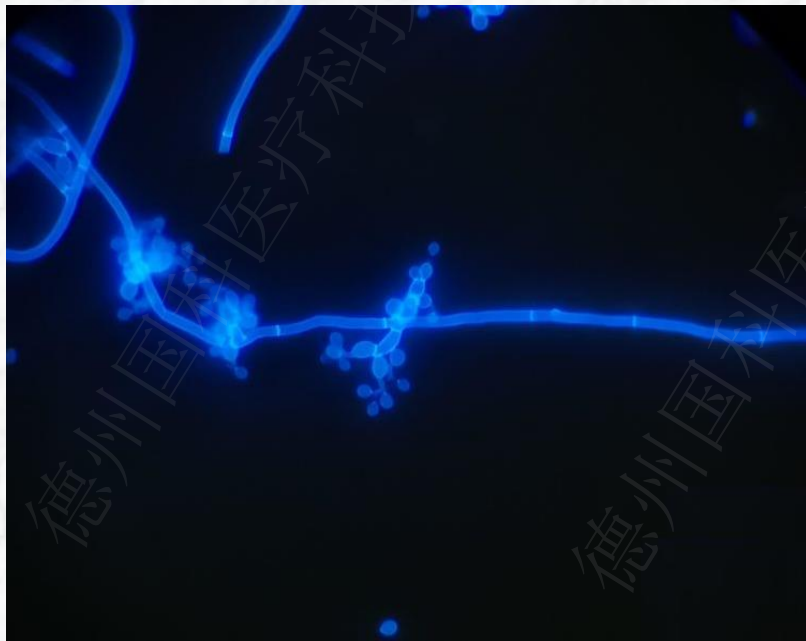
12、双相菌-马尔尼菲篮状菌

镜检：马尔尼菲篮状菌的孢子卵圆形、不出芽孢子，直径约 $2.5\sim 5\mu\text{m}$ ，有隔的孢子。主要侵犯肝、脾、淋巴结和肺组织。孢子香肠状有横隔为其鉴别典型特点。组织胞浆菌无香肠状也无横隔，可以借此区别两者。



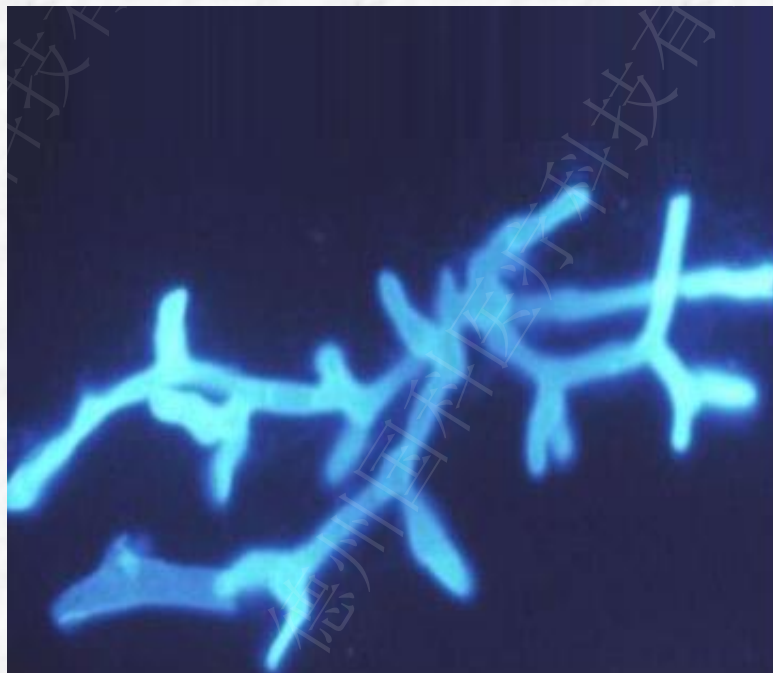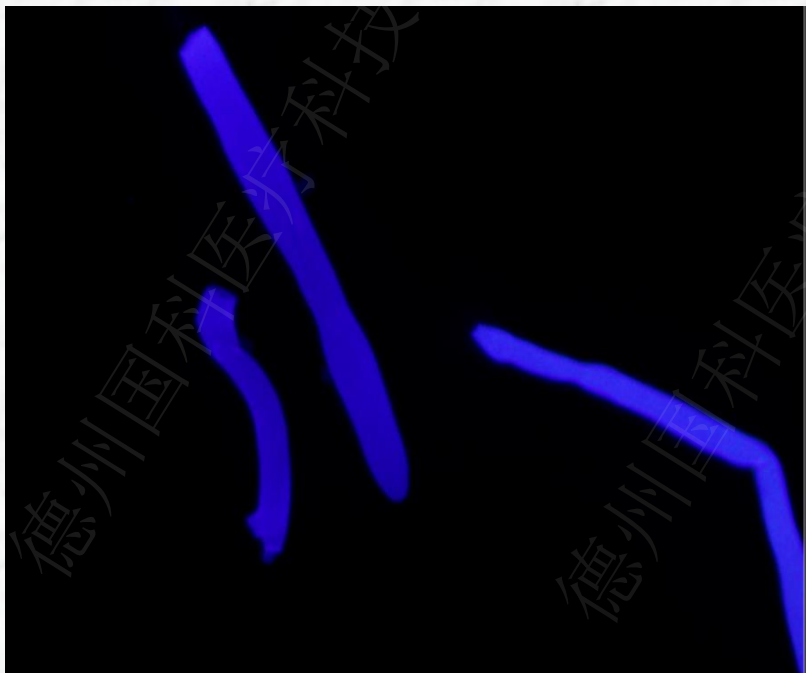13、双相菌-孢子丝菌

镜检：菌丝纤细、分隔、分枝，分生孢子梗纤细，顶端轻微膨大，分生孢子圆形或椭圆形，合轴产孢。



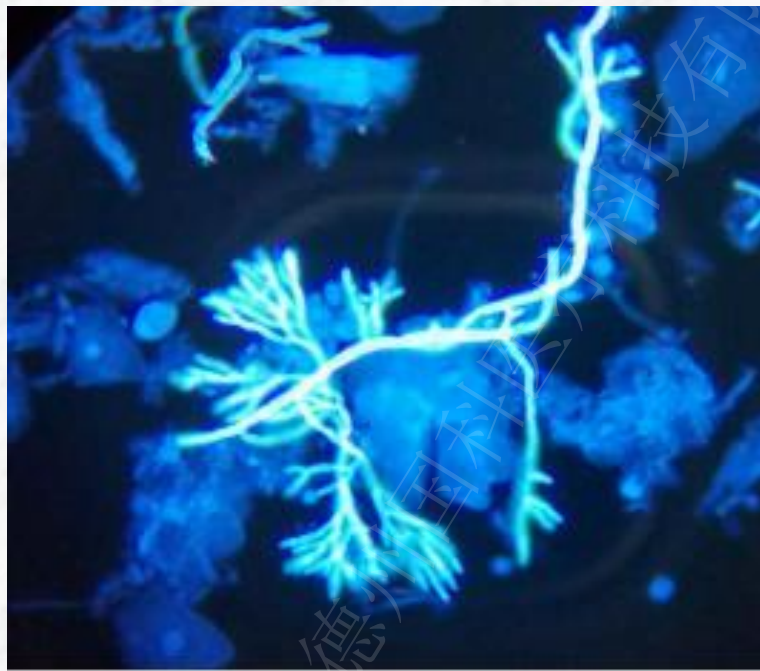
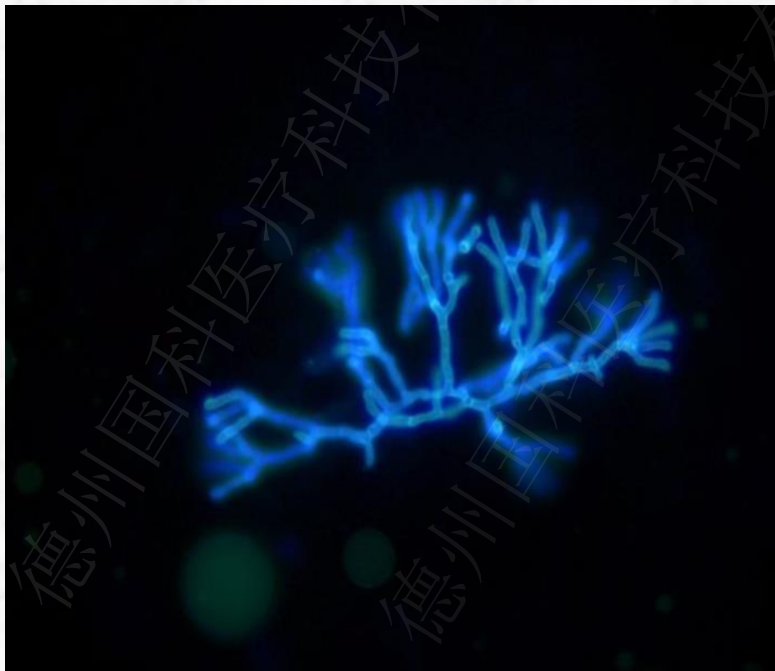14、毛霉菌

镜检：宽菌丝且菌丝壁两侧不平行，透明、薄壁带状菌丝几乎无隔，呈特征性的扭曲、塌陷、折叠状菌丝分枝间隔不规则，通常呈直角分枝。



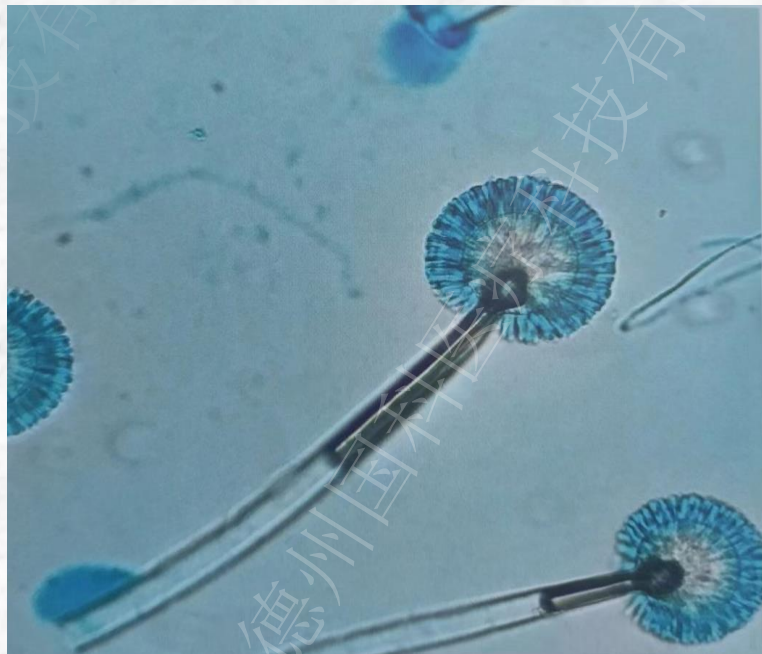
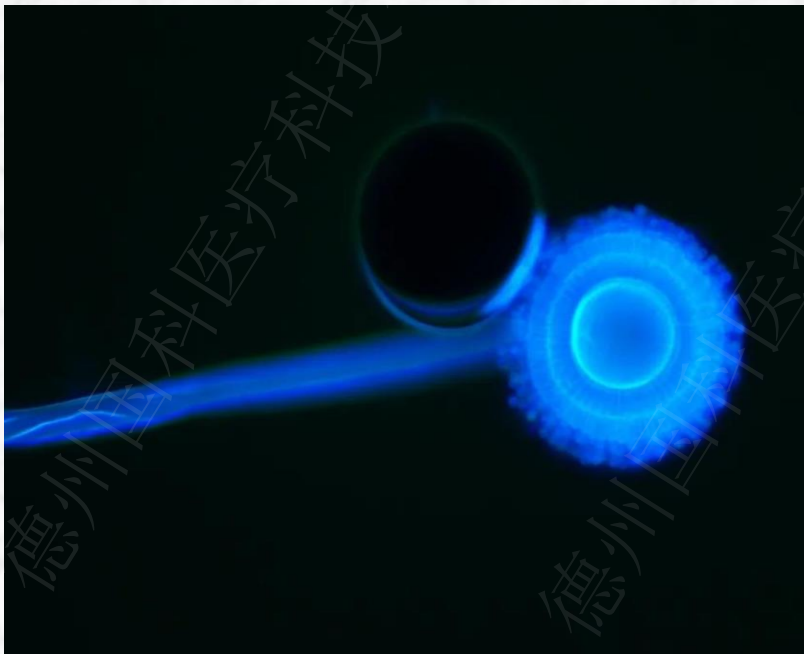15、曲霉菌

镜检：曲霉呈现有隔、45度锐角分支的菌丝，而毛霉是宽大、折叠、飘带样无隔菌丝



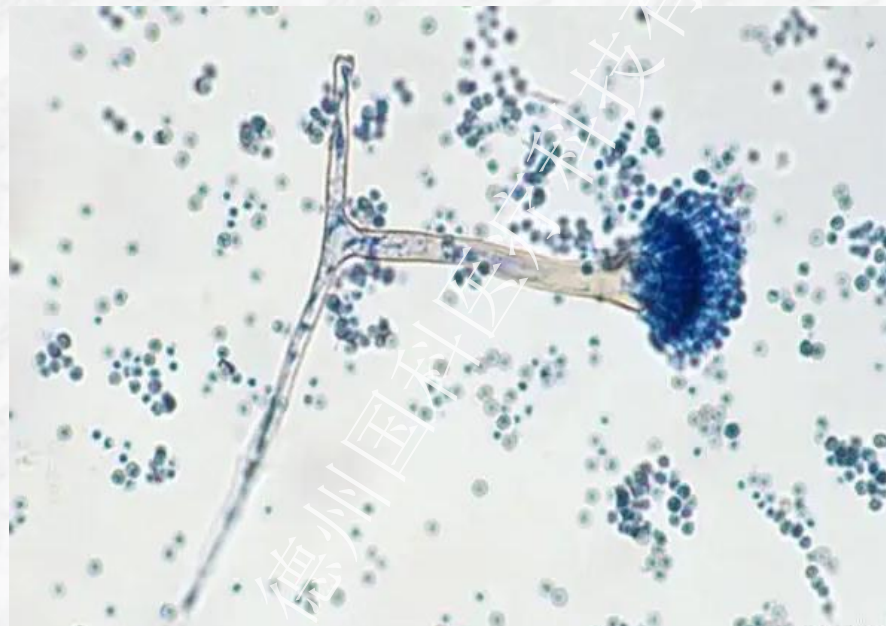
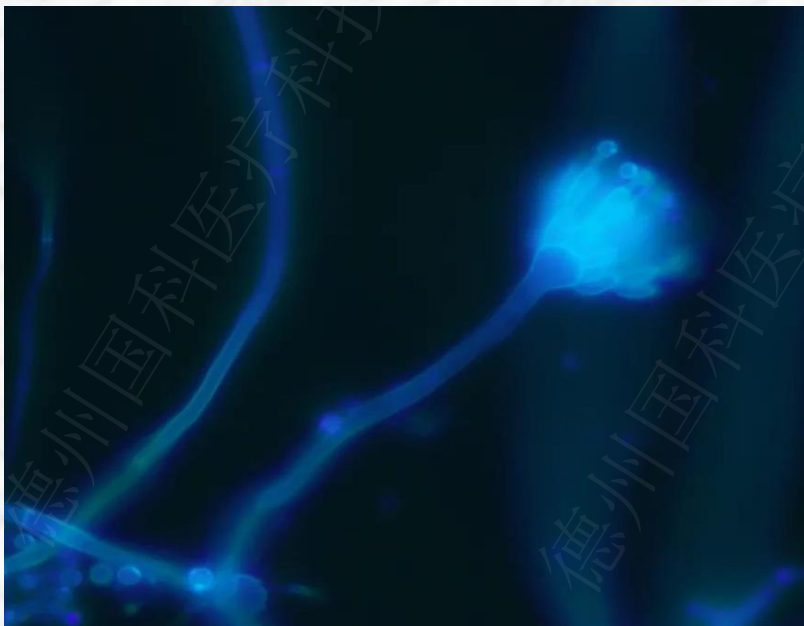
16、黑曲霉

镜检：黑曲霉顶囊圆形，瓶梗布满整个顶囊，双层小梗布满顶囊，梗基与瓶梗紧密排列，梗基与瓶梗等长。



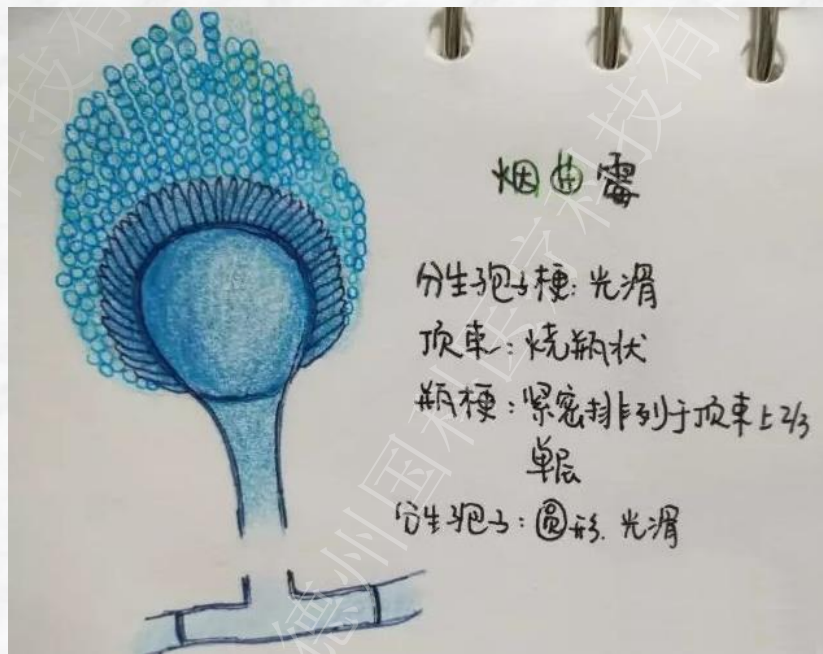
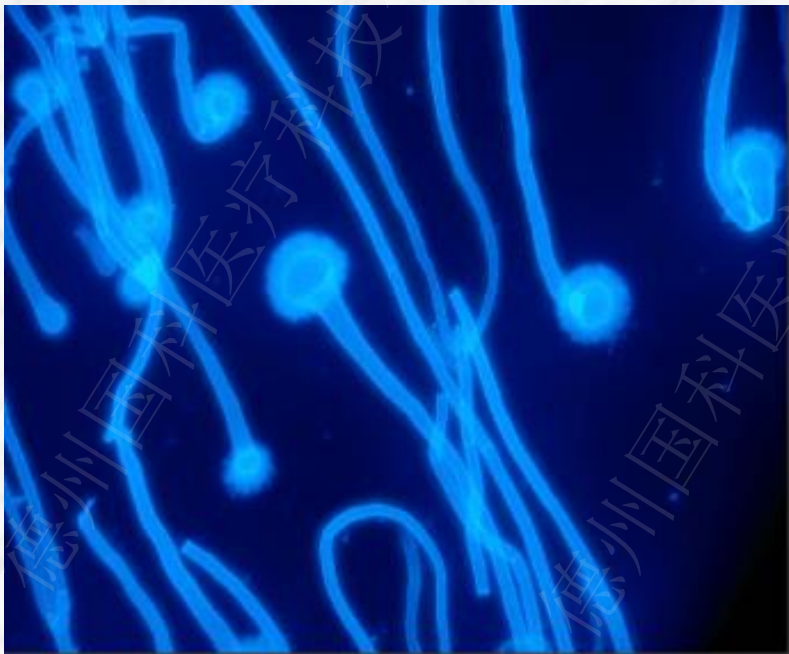
17、构巢曲霉

镜检：菌丝有隔透明或含有颗粒，分生孢子头呈短柱状，梗光滑有弯曲，顶囊呈圆形或半圆形，双层小梗，梗基短，有分枝，分布于顶端表面的1/2，呈放射状排列。分生孢子呈球形，有小刺。



18、烟曲霉

镜检：分生孢子头呈短柱型，梗光滑，近顶端膨大形成倒立烧瓶状顶囊，顶囊有单层小梗。



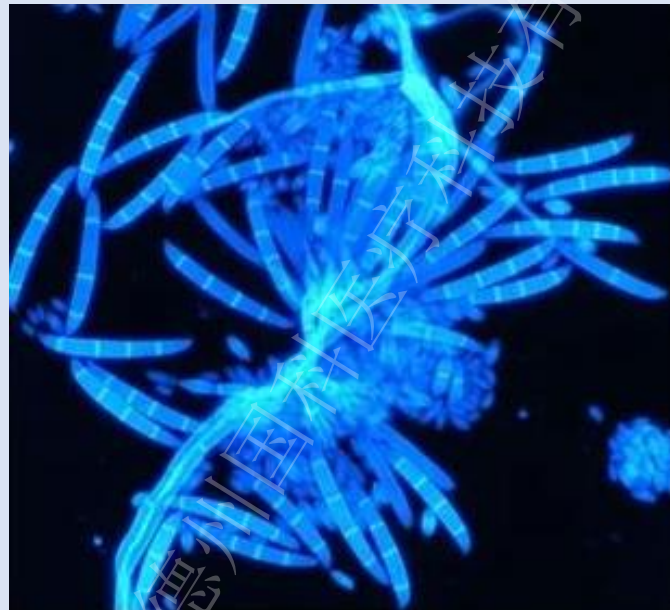
19、茄病镰刀菌

镜检：大分生孢子的产孢细胞位于气生菌丝或分生孢子座内，相对较短，近柱状。大分生孢子直或轻微弯曲，近柱状或腊肠状，多数3~5隔。



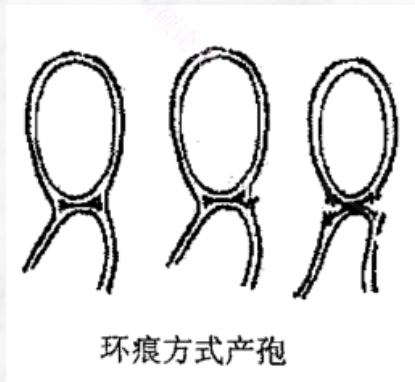
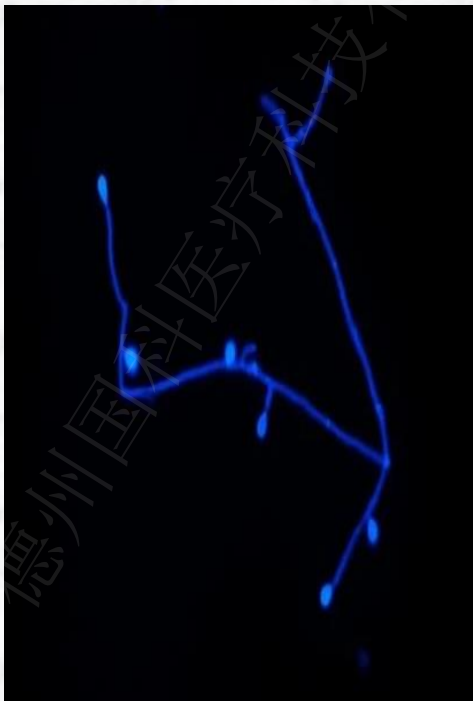
尖孢镰刀菌

镜检：大分生孢子：座内产生大量产孢细胞，镰刀形多数3隔。厚壁孢子：丰富，顶生或间生，孤立或成对。

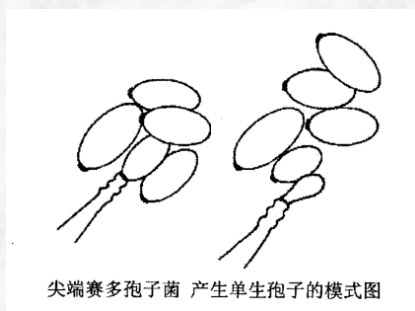


20、尖端赛多孢菌

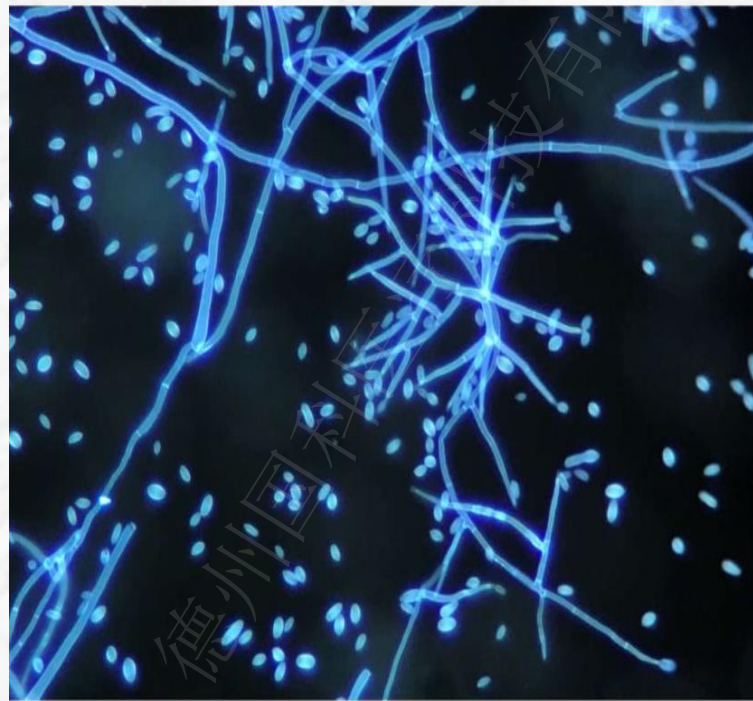
镜检：环痕产孢，分生孢子多为单个着生于分生孢子梗顶端，分生孢子顶端膨大，底部平齐。环痕：由于一个产孢细胞可以在同一个产孢点依次产生数个孢子，每次分生孢子从亲本细胞上脱落时均会有产生破裂的菌丝细胞壁，这就是“环痕”。



环痕方式产孢




尖端赛多孢子菌 产生单生孢子的模式图



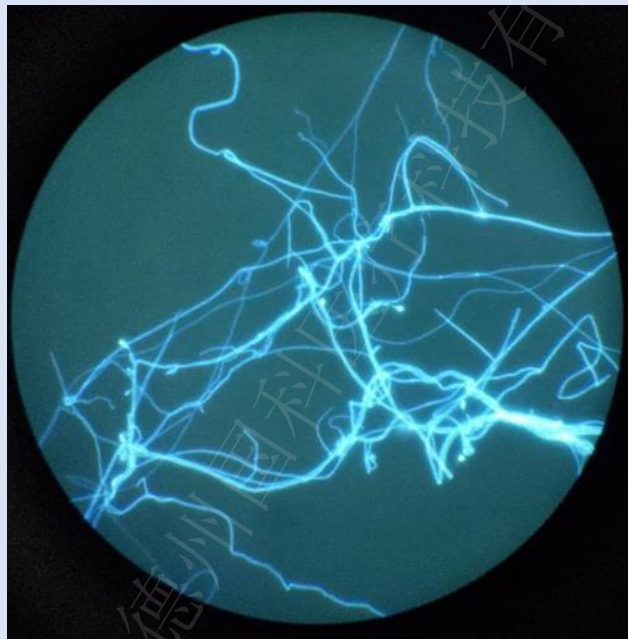21、多育赛多孢菌

镜检：分生孢子卵圆形或梨形，表现在多个着生于分生孢子梗顶端，合轴产孢（围绕菌丝周围陆续产孢）。分生孢子梗基底明细肿胀呈瓶状。



波氏赛多孢菌

镜检：分生孢子有两种，一种为短棒状或卵圆形，一端圆，一端平截或渐细单个生于分生孢子梗或菌丝侧面。另一种较小，棒状或圆柱形，一端平截，生于短环痕梗上或长分生孢子梗上，形成囊丝。分生孢子脱落后形成孢子团。





谢谢观看

内容仅供参考，如有错误，欢迎指正